

Diagnosis dan Penatalaksanaan *Idiopathic Macular Hole*

Meriana Rasyid

Bagian Ilmu Kesehatan Mata Fakultas Kedokteran Universitas Tarumanagara, Jakarta, Indonesia
Email: merianar@fk.untar.ac.id

ABSTRAK

Macular hole pertama kali dilaporkan disebabkan oleh adanya trauma tumpul pada mata. Namun dewasa ini, telah diketahui bahwa keadaan ini dapat terjadi tanpa didahului trauma. *Idiopathic macular hole* sering terjadi pada usia dekade 6 hingga 7. Diagnosis dapat ditegakkan dari anamnesis, pemeriksaan funduskopi dan *optical coherence tomography* (OCT) sebagai standar emasnya. Hingga tahun 1991, keadaan ini dianggap tidak dapat diobati / ditangani (untreatable), namun sekarang sudah rutin dilakukan intervensi untuk menutup *hole* dan memperbaiki tajam penglihatan. Pilihan penatalaksanaan disesuaikan dengan *karakteristik idiopathic macular hole*. dapat dilakukan dengan vitrektomi kombinasi dengan *peeling internal limiting membrane* dan tamponade serta posisi *face-down* post-operatif atau bisa dengan suntikan okriplasmin intravitreal.

Kata kunci: *idiopathic macular hole*, *optical coherence tomography*, OCT

PENDAHULUAN

Macular hole adalah tear (robekan) atau defek pada fovea yang melibatkan seluruh ketebalan dari membran limitan interna sampai segmen luar lapisan fotoreseptor.¹ *Idiopathic macular hole* terjadi terutama dalam usia dekade ke-6 hingga ke-8, dapat terjadi pada usia lebih muda dengan myopia dan lebih banyak mengenai perempuan daripada laki-laki.² Perkembangan di bidang operasi vitreoretina, khususnya dalam 10 tahun terakhir, telah menimbulkan minat baru pada penyakit ini dan membuka jalan dalam meningkatkan kewaspadaan dan pengertian patogenesisnya, perjalanan penyakit, dan yang paling penting, penatalaksanaannya.¹

Knapp, merupakan pertama yang melaporkan kasus *macular hole* pada pasien dengan trauma tumpul mata pada tahun 1869.^{1,3} dan mulai diikuti oleh laporan dari peneliti lain. Pada awalnya kasus yang dilaporkan hanya berhubungan dengan kasus trauma saja sedangkan kasus nontraumatika pertama didokumentasikan oleh Khunt.³ Kasus *macular hole* yang terjadi a-traumatik ini sekarang dikenal sebagai *idiopathic macular holes*. Suatu serial kasus pada tahun 1970an melaporkan lebih dari 80% *macular holes* adalah idiopatik dan hanya kurang dari 10% yang mempunyai riwayat trauma mata.¹ Makalah ini akan menguraikan secara rinci mengenai epidemiologi, pathogenesis, diagnosis, stadium serta tatalaksana *idiopathic macular holes*.

EPIDEMIOLOGI

Prevalensi *macular hole* adalah sekitar 3,3 kasus per 1000,^{1,3} pada usia lebih dari 55 tahun.¹ Insiden puncak *idiopathic macular hole* terjadi pada dekade ke-7,^{1,3} dengan prevalensi pada perempuan tiga kali lebih banyak dibandingkan laki-laki.^{1,2,4-8} Faktor yang memengaruhi keadaan ini masih belum diketahui dengan jelas. Beberapa faktor risiko telah dilaporkan oleh studi lain seperti penyakit kardiovaskular, hipertensi dan riwayat histerektomi namun, tidak satupun terbukti mempunyai hubungan signifikan dengan terbentuknya *macular hole*.¹

Meskipun *idiopathic macular hole* sering terjadi pada dekade 6 dan 7, dilaporkan ada 1 kasus di Sydney (Australia), terjadi pada anak perempuan usia 10 tahun tanpa riwayat trauma atau peradangan mata sebelumnya. *Macular hole* pada anak-anak jarang terjadi dan biasanya diakibatkan trauma.⁹ Studi retrospektif memperkirakan insiden bilateral pada *macular hole* adalah 1% - 25% tapi hal ini sulit dipastikan dari literatur terbaru karena hilangnya *follow-up* atau waktu *follow-up* yang singkat.²

PATOGENESIS

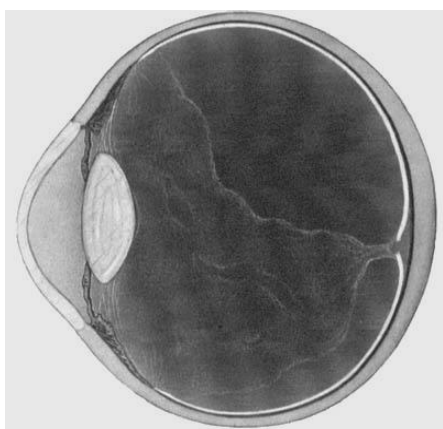
Traksi vitreomacular dalam patogenesis *idiopathic macular hole* dibuktikan

berdasarkan hubungan antara pengamatan klinis dengan histopatologi.^{1,3} Tekanan traksional dapat berupa tangential, anteroposterior, atau kombinasi. Tarikan ini dapat membaik dengan separasi spontan vitreomakular, tapi pada mayoritas kasus tekanan traksional dapat menyebabkan *full-thickness macular hole*.³

Foos berdasarkan studi histopatologi, menyatakan adanya perlekatan vitreofoveal yang mungkin terlibat dalam pembentukan *macular holes*. Frangieh, Green, dan Engel (1981) menemukan adanya fibrogial, membran preretinal pada 66% mata dengan kista makula dan lamellar atau *full-thickness holes* yang dipelajari secara histologi. Penelitian yang sama (1990) melaporkan epiretinal macular membran pada 73% mata postmortem dengan *full-thickness holes* dan 92% mata dengan lamellar hole. Mereka menyimpulkan bahwa *epiretinal macular membrane* berperan dalam patogenesis *macular hole*.³

Pemahaman patogenesis *idiopathic macular hole* semakin maju dengan perkembangan *optical coherence tomograph* (OCT) dan *high-resolution B-scan ultrasonography*. Alat imaging ini menunjukkan bahwa, kebanyakan mata dengan *macular hole*, dijumpai adanya vitreous yang lepas sebagian dari polus

posterior. Permukaan hyaloid posterior tetap melekat ke fovea pada pinggir *macular hole* dan melekat pada optic disc dan retina pada bentuk yang diduga sirkumferensial di sekitar makula. Hyaloid terlepas diantara fovea dan perlekatan perifer sirkumferensial tadi. Hal ini disebut perifoveal *posterior vitreous detachment* (PVD). Perifoveal PVD membuat tarikan traksional pada fovea. Selanjutnya permukaan hyaloid posterior mulai terlepas dari fovea, menyebabkan *macular hole* dan “*pseudopericulum*” mengambang tepat di atas *macular hole*. Gambaran ini terlihat secara klinis. Kemudian, vitreous lepas semua (komplit) dari disc sehingga terjadi *macular hole* stadium IV. Perifoveal PVD dapat dijumpai pada mata kontralateral yang normal pada pasien dengan *macular hole* unilateral. PVD ini, pada beberapa kasus, berkembang menjadi *full-thickness macular hole*.¹⁰



Gambar 1. Vitreous tampak lepas dari retina dan tetap melekat di bagian belakang, menyebabkan *macular hole*¹¹

DIAGNOSIS

Risiko terlibatnya mata kontralateral dalam 5 tahun adalah kira – kira 16%.¹² Diagnosis *Idiopathic macular hole* berdasarkan gejala klinis, tajam penglihatan, dan tanda-tandanya.

➤ Gejala Klinis

Macular hole memberi berbagai macam gejala pada pasien. Gejala dapat berupa pasien menyadari adanya pandangan kabur atau metamorphopsia.^{1,7,13,14} Gejala ini hanya ringan dan muncul sewaktu membaca atau mengemudi.

Macular hole yang lebih besar dapat menyebabkan defek sentral, atau scotoma pada penglihatan sentral pasien.¹

Beberapa pasien dapat asimtomatis, dan hole didiagnosis ketika pemeriksaan mata rutin.^{1,14}

➤ Tajam Penglihatan

Tajam penglihatan pasien bervariasi bergantung pada ukuran, lokasi, dan stadium *macular hole*. Pasien dengan hole kecil, visusnya antara 20/25 sampai 20/40. *Macular hole* yang tidak “*full-thickness*”, visusnya cukup baik yaitu antara 20/30 sampai 20/50. Namun, sewaktu *macular hole* sudah berkembang atau *full-thickness*,

rentang tajam penglihatan antara 20/80 – 20/400, rata-rata 20/200.¹

Ada kecenderungan tajam penglihatan menurun secara progresif dari stadium awal sebelum stabil pada 6/60 atau lebih buruk ketika hole mencapai diameter maksimal. Beberapa pasien dapat mencapai penglihatan lebih baik dengan menggunakan fiksasi eksentrik.¹²

➤ Tanda

- Daerah bulat yang timbul berukuran sekitar 1/3 disc diameter, dikelilingi oleh cairan subretina dan adanya kekeruhan prefoveal.¹²
- Deposit kecil kekuningan terlihat pada tingkatan retinal pigment epithelium (RPE) diantara hole.^{1,7,12}

TES DIAGNOSTIK

Tes diagnostik yang paling berguna untuk membedakan *full-thickness macular hole* dari lesi lain adalah Watzke-Allen dan *laser aiming beam test*.¹

• *Watzke-Allen Test*

Caranya dengan memproyeksikan cahaya slit sempit ke arah *macular hole* secara vertikal dan horizontal dengan lensa 90D atau 78D.^{12,13,15,16}

Lalu tanyakan pada pasien apakah

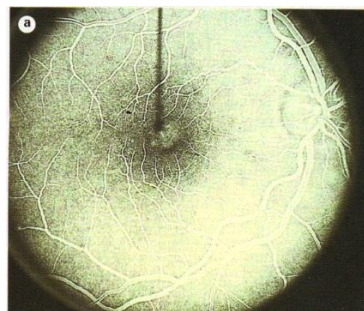
garis yang dilihatnya tegak lurus atau menyempit atau ada celah (*break*) di tengah (Gambar 2).^{5,13,17}



Gambar 2. Berbagai bentuk kelainan yang terlihat pada Watzke-Allen test, yaitu celah (*break*), penyempitan di tengah, dan pelebaran cahaya slit-lamp. Dua bentuk pertama diasosiasikan dengan *macular hole*. Dua bentuk terakhir diasosiasikan dengan epiretinal membrane.⁵

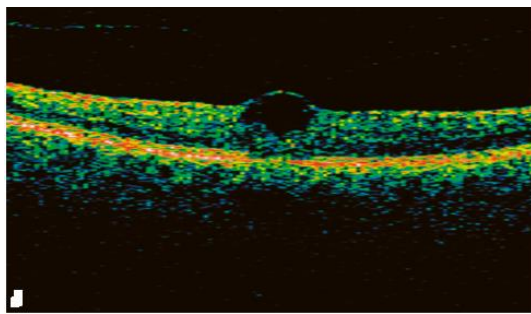
• Fluorescein Angiography

Dapat bermanfaat dalam membedakan *macular hole* dari lesi yang lain, seperti *cystoid macular edema*, dan *choroidal neovascularization* (CNV).¹ *Fluorescein angiography* pada mata dengan stadium 2,3, dan 4 menunjukkan *transmission defect* yang disebabkan oleh hilangnya xantophyll pada daerah *hole* dan depigmentasi dan atrofi di dasar *hole*.²



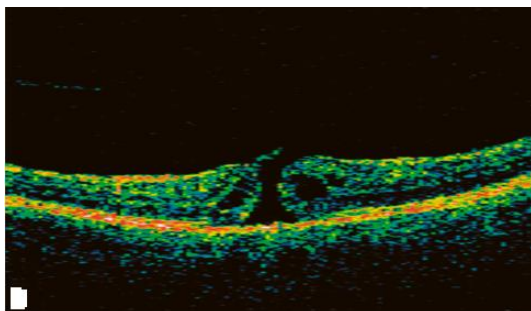
Gambar 3. Fluorescein angiography full-thickness *macular hole*¹⁵

- *Optical Coherence Tomography (OCT)* *Gold standard* dalam mendiagnosis stadium – stadium *macular hole* adalah dengan pemeriksaan OCT.² Memberikan potongan retina dengan resolusi tinggi dan dapat mengukur ketebalan retina. Berguna untuk mendiagnosis dan menentukan stadium *macular hole*.^{12,15} Pada *hole* stadium 1, posterior hyaloid menarik fovea, mengakibatkan terjadinya kista intraretinal.⁵



Gambar 4. OCT *macular hole* stadium 1⁵

Pada *hole* stadium 2, retina ruptur dan menimbulkan *small full-thickness hole*, sering dengan vitreous masih melekat pada satu sisi, menyebabkan pembukaan eksentrik pada atap *hole* oleh traksi posterior hyaloid.⁵



Gambar 5. OCT *macular hole* stadium 2⁵

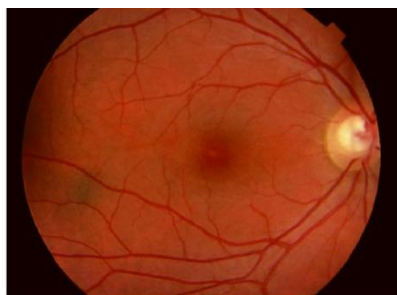Pada *hole* stadium 3, vitreous sudah lepas tapi masih berada sangat dekat dengan retina.⁵

STADIUM

Deskripsi stadium pembentukan *macular hole* oleh Gass dan apa yang terlihat pada OCT di setiap stadium yang berguna dalam menginterpretasikan penemuan secara biomikroskopis dan memutuskan cara penanganannya² sebagai berikut:

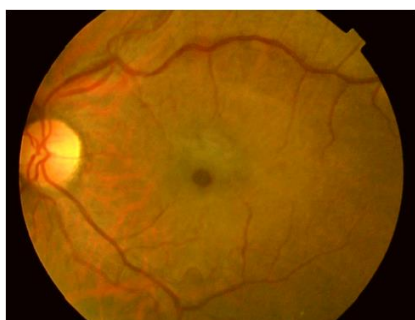Pasien dengan stadium 1 *macular hole* (disebut juga *impending macular hole*)^{2,16} mempunyai gangguan penglihatan yang meliputi hilangnya penglihatan sentral (dengan tajam penglihatan 20/25-20/60) dan metamorphopsia.² Pada biomikroskopi, dijumpai hilangnya depresi fovea dengan bintik kuning kecil (stadium 1A)^{2,11,17} atau lingkaran/cincin kuning (stadium 1B) pada tengah fovea.^{2,7,16} Pemeriksaan OCT menunjukkan hole stadium 1A adalah “*pseudocyst*”, atau pemisahan horizontal dengan *vitreous detachment* dari perifoveal retina tapi tidak dari tengah fovea. Pada hole stadium 1B, dijumpai adanya progresi “*pseudocyst*” posterior dan menyebabkan robekan di lapisan luar foveal, dimana pinggirnya terdiri dari lingkaran/cincin yang terlihat secara klinis. Sebanyak 50% kasus *hole*

stadium 1 membaik secara spontan setelah lepasnya perlengketan vitreofoveal dan hilangnya tarikan traksional secara spontan.^{2,11}



Gambar 6. *Macular hole* stadium 1A, tampak *yellow spot* di fovea⁵

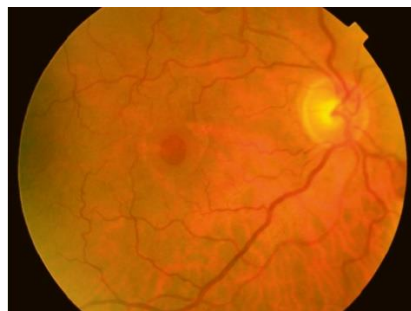Macular hole stadium 2, progresi foveal *pseudocyst* menjadi *full-thickness*, dimana *tractional break* terjadi di 'atap' (*inner layer*) *pseudocyst*.² Pembukaan kecil (*small opening*) di *inner layer* (diameter < 400 μm)^{1,2} dapat berlokasi di sentral atau eksentrikal. Tujuh puluh persen *hole* stadium 2 akan berkembang menjadi stadium 3.¹⁷



Gambar 7. *Macular hole* stadium 2, vitreous melekat dan diameter hole < 400 μm ⁵

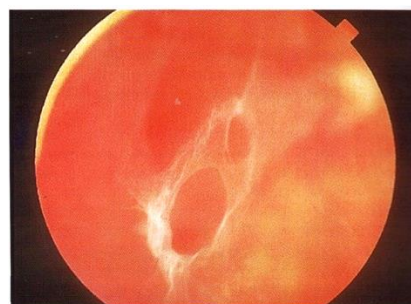
Macular hole stadium 3, hole sepenuhnya telah terbentuk (diameter \geq 400 μm)^{1,2} dijumpai adanya batas yang menebal dan

retina yang sedikit menonjol.² Tajam penglihatan berkisar antara 20/40 sampai 5/200, tapi umumnya sekitar 20/200. Posterior hyaloid terlepas di regio makula namun tetap melekat pada *optic disc*.²

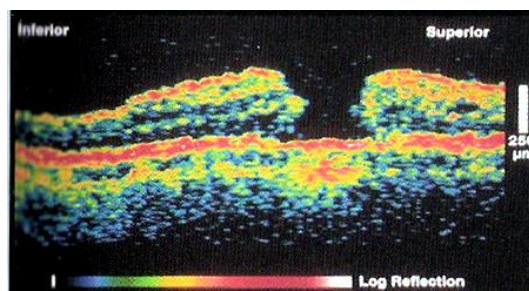


Gambar 8. *Macular hole* stadium 3, vitreous melekat dengan diameter hole \geq 400 μm . Hole ini dikelilingi oleh penebalan retina dan cairan subretina⁵

Macular hole stadium 4, hole telah terbentuk dengan *posterior vitreous detachment* komplrit ditandai oleh *Weiss ring*.^{2,8,15}



Gambar 9. *Weiss ring*¹⁵



Gambar 10. OCT stadium 4 *macular hole*¹⁴

TATATALAKSANA

Penelitian multisenter yang menilai kegunaan vitrectomy dalam mencegah *macular hole* menyarankan bahwa operasi tidak direkomendasikan untuk *macular hole* stadium 1 karena tingginya angka resolusi spontan (sekitar 50%).¹⁴ Penyembuhan spontan pada stadium *macular hole* lebih tinggi (stadium 2-4), oleh karena jarang terjadi ($\leq 5\%$ kasus) proliferasi jaringan fibrogial pada permukaan retina atau sebagai akibat hiperplasi RPE. Sebagian besar kasus tidak sembuh spontan dan harus dipertimbangkan untuk dilakukan vitrectomy.² Hasil operasi akan lebih baik bila dikerjakan dalam waktu 6 bulan hingga 1 tahun setelah terbentuknya *macular hole*.⁸

Vitrectomy diindikasikan untuk *full-thickness macular hole* (stadium 2,3, dan 4)^{2,12,15}. Operasinya terdiri dari Pars plana vitrectomy standar, pengangkatan posterior cortical vitreous, diseksi jaringan preretinal dalam berbagai derajat/tingkatan, pemakaian tampon intraokular dengan posisi *face-down* yaitu setelah operasi posisi wajah ke bawah untuk tampon *macular hole*.²

Berbagai tambahan obat farmakologik, seperti *transforming growth factor – beta 2* (TGF- β 2), autologus serum, *whole blood*, dan campuran plasma-thrombin, telah digunakan intraoperatif untuk

meningkatkan angka kesuksesan penutupan hole.² Dikatakan bahwa TGF- β 2 dapat merangsang regenerasi jaringan makula.¹⁷ Pengelupasan membran limitan interna (dengan atau tanpa pewarnaan indocyanine green) juga dianjurkan untuk meningkatkan angka keberhasilan operasi.^{2,10,14}



Gambar 11. Ilustrasi tampon intraokular dengan posisi face-down¹⁸

Angka kesuksesan operasi tergantung pada stadium *macular hole* dan durasi symptom. Bervariasi mulai dari 80% sampai 100% untuk penutupan hole.⁵ Angka keberhasilan penutupan hole stadium 2 adalah 88%, dengan 60% visus mencapai 20/50 atau lebih baik. Angka keberhasilan penutupan hole untuk stadium 3 dan 4, lebih rendah, 69% dan 60% visus mencapai 20/80 atau lebih baik. Hole yang lebih kecil dari 400 μ m (diukur dengan OCT) mempunyai kemungkinan tinggi dalam penutupan lubang – 94 % dibandingkan dengan 56% pada hole yang $\geq 400\mu$ m.⁵ Penatalaksanaan non-operatif terkini

yaitu dengan penyuntikan ocriplasmin (OCP) secara intravitreal untuk kasus *idiopathic macular hole* yang < 400 µm.¹⁹

KESIMPULAN

Macular hole adalah defek *full-thickness* daripada neurosensori retina yang melibatkan fovea. Walaupun *macular hole* dapat disebabkan oleh trauma atau inflamasi pada mata, sebagian besar *macular hole* disebabkan oleh penuaan, dan paling sering terjadi pada dekade ke-6 sampai 8. *Macular hole* lebih banyak dijumpai pada perempuan daripada laki-laki.

Lima belas hingga dua puluh persen individu dengan hole pada satu mata akhirnya dapat mengalami *macular hole* pada mata kontralateral. Traksi dari vitreous dapat menyebabkan makula tertarik, sehingga terjadi defek kecil pada bagian tengah makula. Individu dengan posterior vitreous detachment mempunyai risiko lebih rendah untuk terbentuknya *macular hole*. Vitrectomy dengan tambahan cairan gas diikuti dengan posisi “face-down” dapat menutup sebagian besar hole dan visus membaik. Pengelupasan membran limitan dalam juga dianjurkan untuk meningkatkan angka keberhasilan operasi.

DAFTAR PUSTAKA

1. Hughes BM. Macular hole; Last updated: May 31, 2006, Available from: <http://www.emedicine.com/OPH/topic401.htm>
2. American Academy of Ophthalmology: Retina and Vitreous, Section 12. Chapter 4. Basic and Clinical Science Course. 2005-2006. p 89-93, 325
3. Margherio RR, Margherio AR. Macular Holes and Epiretinal Membranes. In: Duane's Clinical Ophthalmology. Volume 6. Chapter 61. Revised Edition. 2004; p 1-8
4. McDonald et al. In: Duane's Clinical Ophthalmology. Volume 3. Chapter 23. Revised Edition; 2004. p 22-4
5. Williamson TH. Vitreoretinal Surgery. Chapter 8. Springer; 2008. p 113-122
6. Pavan-Langston D. Manual of Ocular Diagnosis and Therapy. 5th Edition. Lippincott Williams & Wilkins; 2002 p. 183-4
7. Wolf S, Kirchof B, Reim B. The Ocular Fundus From Findings To Diagnosis. Chapter 3. Thieme; 2006. p 55-58
8. Lowenstein JI. Macular Hole. Available from: <http://www.djo.harvard.edu/site.php?url=patients/p1532>
9. Lim LS, Fernandez-Sanz G, Levasseur D, Grigg JR, Humyor AP. Idiopathic fullthickness maculaer hole in a 10-year-old girl. International journal of retina and vitreous (internet) 2018 Jul. Available from : <https://doi.org/10.1186/s40942-018-0128-9>
10. Wong DWK. Macular Surgery. In: Clinical Ophthalmology An Asian Perspective. Chapter 5.5. Elsevier; 2005. p 344-6
11. Macular Holes and Other Changes. Available from: http://www.schepens.com/macular_holes.htm
12. Kanski JJ, Milewski SA. Diseases of the Macula a practical approach. Mosby; 2002. p 35-8
13. Chern KC. Emergency Ophthalmolgy A Rapid Treatment Guide. Chapter 9. Mc GrawHill; 2002. p 183-5

14. Mc Namara JA. Macular Diseases. In: Color Atlas & Synopsis of Clinical Ophthalmology Will's Eye Hospital. Chapter 2. Mc GrawHill; 2003. p 26-9
15. Kanski JJ. Clinical Ophthalmology A Systemic Approach. Chapter 13. 5th Edition. Butterworth Heinemann; 2003. p 418-21
16. Friedman NJ, Kaiser PK, Trattler WB. Review of Ophthalmology. Chapter 11. Elsevier Saunders; 2005. p. 311
17. Macular Hole. Available from: <http://www.revoptom.com/handbook/sect5n.htm>
18. Macular Hole. Available from: <http://www.maculacenter.com/EyeConditions/MacularHole.htm>
19. Madi HA, Masri I, Steel D. Optimal management of idiopathic macular hole. Clinical ophthalmology (internet) 2016 Jan. Available from: <http://doi.org/10.2147/OPTH.S96090>